

lek. stom. **Paweł Kłosiński**<sup>1</sup>, lek. stom. **Krzysztof Pluta**<sup>1</sup>, dr n. med. **Marta Cieślik-Wegemund**<sup>1,2</sup>,  
lek. stom. **Iwona Gurgul**<sup>1</sup>, dr n. med. **Mariusz Duda**<sup>1</sup>

# Uzupełnienie tymczasowe CAD/CAM jako standard w leczeniu protetycznym – opis przypadku

**S**tomatologia cyfrowa stała się dziś wiodącą dziedziną w praktyce dentystycznej i wprowadziła implantologię stomatologiczną na nowy poziom. Radykalna poprawa dokładności i rozdzielczości stożkowej tomografii komputerowej (CBCT), skanerów wewnątrzustnych i twarzowych, opracowanie oprogramowania do komputerowego wspomaganie projektowania (CAD) i komputerowego wspomaganie wytwarzania (CAM) oraz wspomaganie komputerowo technologii nawigacji implantologicznej przyczyniły się do tej rewolucji (1).

Zabieg chirurgiczny ekstrakcji zęba ze złym rokowaniem spowodowanym próchnicą, chorobami przyzębia lub urazem w odcinku przednim powoduje szereg zmian wymiarowych i morfologicznych w zakresie zarówno tkanek miękkich, jak i twardych. Po usunięciu zęba następuje zwykle proces resorpcji kości, powodujący zanik wyrostka zębodołowego. Aby zapobiec tego typu defektom, stosuje się zabiegi terapeutyczne, które chronią tkankę kostną i utrzymują tkankę miękką oraz zachowują kształt wyrostka zębodołowego. Po przeprowadzeniu regeneracji zębodołu należy rozważyć zastosowanie uzupełnienia prowizorycznego (3).

## Dyskusja

Według słownika terminów protetycznych prowizoryczne uzupełnienie można zdefiniować jako „stałą protezę, zaprojektowaną w celu poprawy estetyki, stabilizacji i/lub funkcji przez ograniczony okres,

po której ma zostać zastąpione przez ostateczne uzupełnienie” (4).

Tymczasowa odbudowa jest ważną częścią procedur leczenia protetycznego z zastosowaniem uzupełnień stałych (tj. koron i mostów). Może być ona traktowana jako etap pośredni z krótko- lub długoczasowym osadzeniem na zębach lub implantach, w okresie między preparacją zębów a dostosowaniem ostatecznego uzupełnienia pośredniego. Dokładne uzupełnienie tymczasowe jest niezbędne i pełni różne funkcje, między innymi zapobieganie zakażeniu bakteryjnemu i zachowanie tkanek przyzębia, kształtowanie profilu wyłaniania. W związku z tym dobrze wykonane uzupełnienia tymczasowe powinny zapewniać wizualizację przyszłej pracy protetycznej oraz poprawę zdrowia przyzębia. Żywice na bazie metakrylanu metylu (PMMA) i żywice na bazie kompozytów (CBR) są najczęściej stosowanymi materiałami do wykonywania tymczasowych uzupełnień (5).

Uzupełnienie tymczasowe jest ważnym etapem pomiędzy przygotowaniem zębów lub implantów a procedurą stałego osadzenia uzupełnienia podczas leczenia protetycznego. Techniki wytwarzania tymczasowego uzupełnienia dzielą się na metody bezpośrednie i pośrednie. Ostatnio zastosowanie technologii wspomaganego komputerowo projektowania i wytwarzania (CAD/CAM) zwiększyło produkcję uzupełnień tymczasowych metodą pośrednią. Technologia CAD/CAM zmniejszyła czas i ilość pracy w porównaniu do konwencjonalnych metod.

Istnieją metody subtraktywne i addytywne wytwarzania prowizorium przy pomocy CAD/CAM. Subtraktywne podejście to trójwymiarowe frezowanie bloku żywicy przy użyciu urządzenia numerycznie sterowanego przez komputer (CNC). Odkąd bloki żywicy zaczęto polimeryzować z wysokim stopniem konwersji, uzyskano lepsze właściwości fizyczne i dokładność niż w metodzie bezpośredniej (6).

Kiedy prowizoryczna odbudowa znajduje się w strefie estetycznej i musi być noszona przez dłuż-

**TITLE:** Temporary CAD/CAM restoration as a standard in prosthodontic treatment – a case report

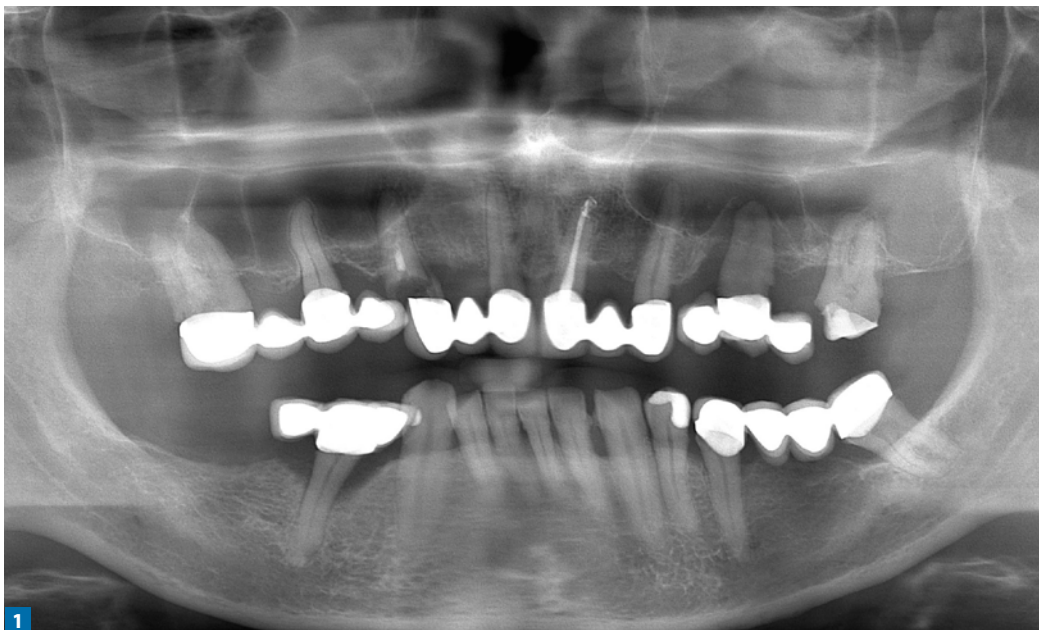**STRESZCZENIE:** Stomatologia cyfrowa stała się dziś wiodącą dziedziną w praktyce dentystycznej i wprowadziła implantologię stomatologiczną na nowy poziom. Pacjent zgłosił się do Kliniki w celu wymiany starych koron i mostów na zębach własnych, wykonanych kilkanaście lat temu.

**SŁOWA KLUCZOWE:** CAD/CAM, leczenie protetyczne

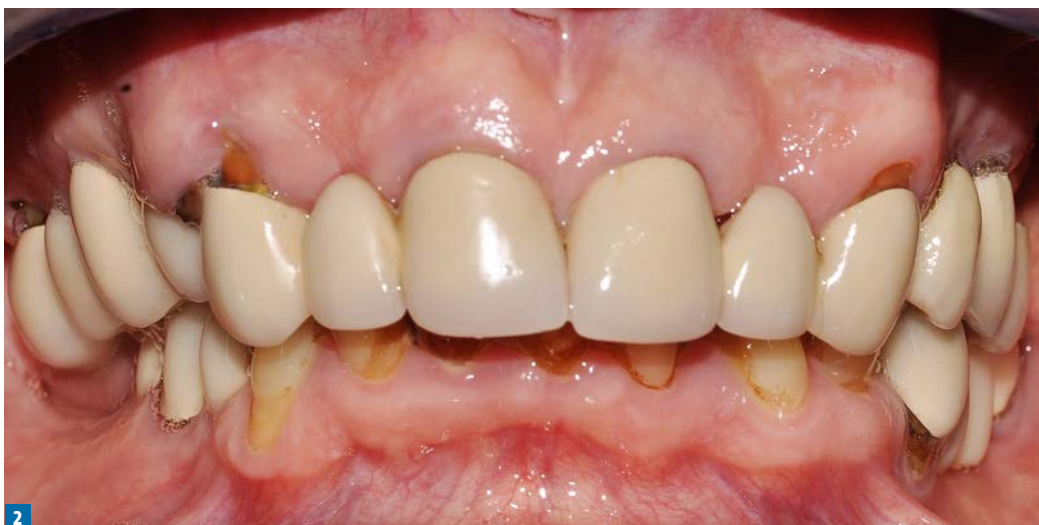**SUMMARY:** Digital dentistry has become a leading field in dental practice today and has taken dental implantology to a new level. A patient attended our Clinic to replace the old crowns and bridges on his own teeth, fabricated several years ago.

**KEYWORDS:** CAD/CAM, prosthodontic treatment

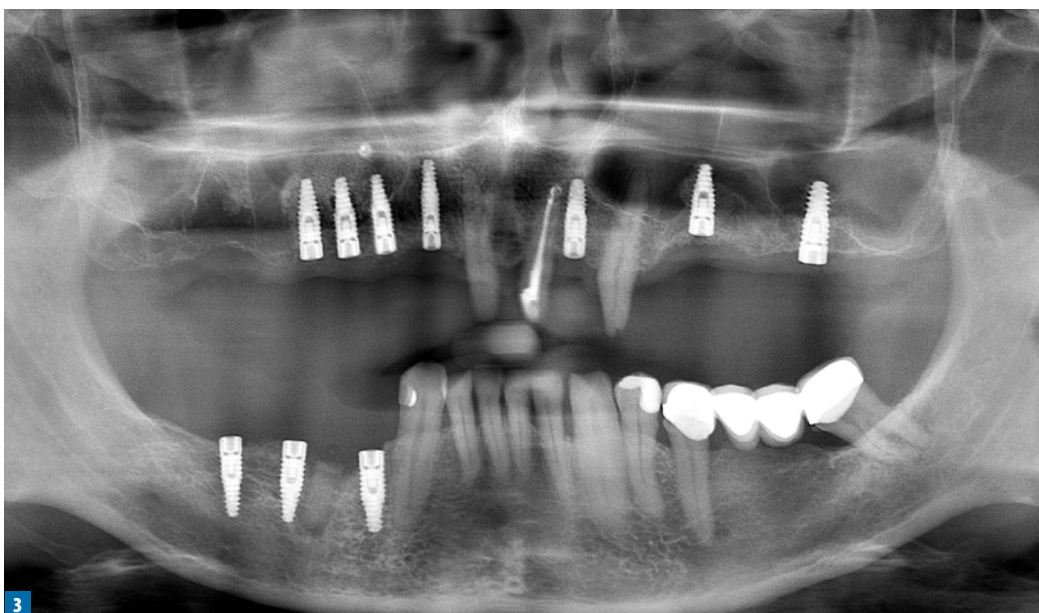
fot. archiwum autorów



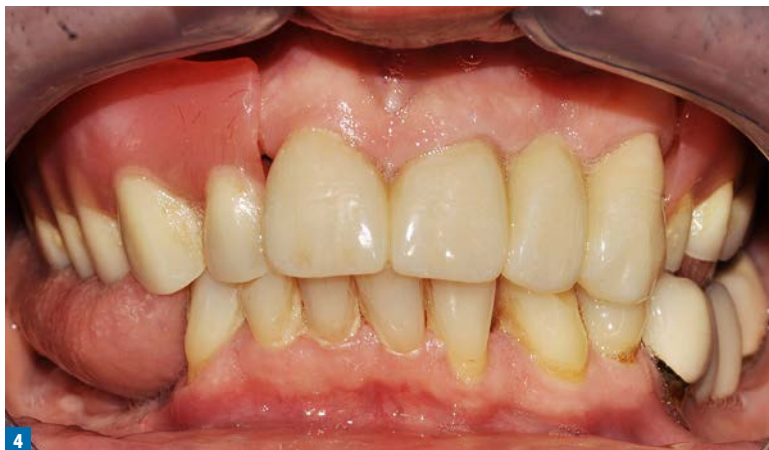**Fot. 1.** Zdjęcie ortopantomograficzne wykonane przed leczeniem



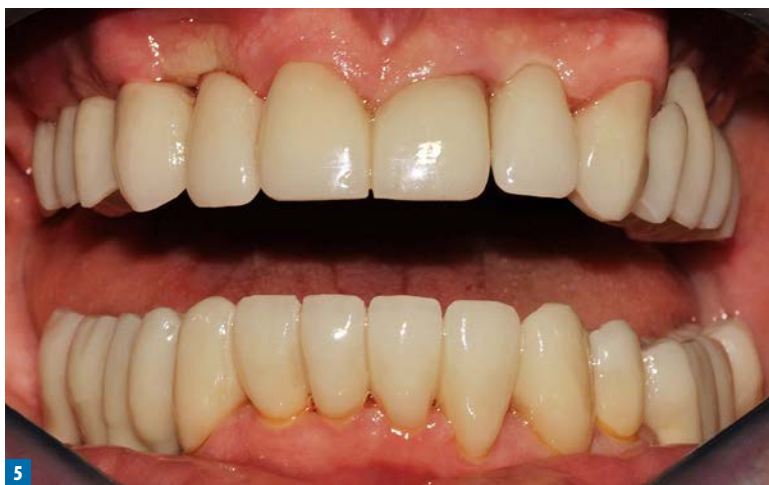**Fot. 2.** Stan wyjściowy przed leczeniem (widoczne nieszczelne korony, recesje dziąsłowe, zaburzona pozioma płaszczyzna zgryzu wraz z powiększonym nagryzem poziomym oraz ze zgryzem głębokim)



**Fot. 3.** Zdjęcie ortopantomograficzne wykonane po zabiegu implantacji



**Fot. 4.** Uzupełnienia tymczasowe – proteza częściowa osiadająca górna oraz most tymczasowy PMMA na zębach: 11, 21, 23



**Fot. 5.** Mosty tymczasowe na implantach i zębach własnych wykonane technologią CAD/CAM z materiału PMMA

- ▶ szy czas, problemem jest stabilność kolorów materiałów tymczasowych. Stabilność kolorów materiałów tymczasowych dotyczy nie tylko właściwości chemicznych żywicy, ale także nawyków związanych z przyjmowanym przez pacjenta pokarmem. W uzupełnieniach tymczasowych o długich rozpiętościach z krótkimi przesłami i łącznikami, gdy pacjent wykazuje nawyki parafunkcyjne, takie jak bruksizm i zaciskanie, wytrzymałość na zginanie pracy tymczasowej jest cechą krytyczną. Na stabilność koloru i wytrzymałość na zginanie materiałów tymczasowych mogą wpływać: ślina, składniki żywności, napoje i interakcje między tymi materiałami w środowisku jamy ustnej.

Wyniki badań ujawniły, że PMMA cechuje się bardziej stabilnym kolorem niż żywica na bazie kompozytu bis-akrylowego, ponieważ polimery bis-akrylowe są bardziej polarne niż polimery PMMA i absorbują wodę z większą szybkością ze względu na wysoki współczynnik dyfuzji w porównaniu z PMMA. Stabilność barwy żywic metakrylanowych można również

przypisać faktowi, że nie są one wypełnione; są bardziej podatne na zużycie, a zatem bardziej wrażliwe na tradycyjne techniki polerowania (4).

Słaba adaptacja marginalna doprowadzi do uszkodzenia otaczających zęb lub wszczep tkanek. Powoduje to pogorszenie stanu odbudowy protetycznej, co może spowodować odsłonięcie granicy uzupełnienia i jego niezadowalającą estetykę. Dlatego niezbędne jest wytworzenie tymczasowej korony w sposób, w którym będzie harmonizować z otaczającymi tkanekami do czasu osadzenia ostatecznego uzupełnienia.

Korony tymczasowe wykonane w technologii CAD/CAM mogą zapewnić lepsze wyniki w zakresie dopasowania brzeżnego, wytrzymałości oraz krótszym czasie wykonania. Ponadto pojawienie się tej technologii w stomatologii pozwoliło na zastosowanie różnych lepszych materiałów. Wykorzystanie systemów CAD/CAM do wytwarzania uzupełnień tymczasowych zyskało teraz większą popularność w porównaniu z konwencjonalnym odpowiednikiem (5).

## Opis przypadku

Pacjent w wieku 52 lat zgłosił się do Kliniki w celu wymiany starych koron i mostów na zębach własnych, wykonanych kilkanaście lat temu. Dotychczasowe uzupełnienia całkowicie nie spełniały oczekiwań zarówno estetycznych, jak i funkcjonalnych. Występowały problemy z niewyraźną mową i artykulacją poszczególnych głosek. W badaniu klinicznym widoczne były nieszczelne korony i uogólnione recesje dziąsłowe w żuchwie. Po badaniu fizykalnym i wewnątrzustnym oraz analizie RTG panoramicznego, a także badania CBCT zaplanowano wymianę starych uzupełnień protetycznych na nowe, wykonane z podbudowy na tlenku cyrkonu, wsparte na implantach i na zębach własnych pacjenta.

W znieczuleniu nasiękowym Citocartin 100 (Molteni Dental) porozcinano stare mosty protetyczne i usunięto atraumatycznie zniszczone zęby: 13, 15, 17, 25, 27, 45, zębodoły wyłęczekowano oraz zaaugmentowano materiałem BegoOss (Denon Dental) wymieszanym z PRF uzyskanym z krwi pacjenta. Po zabiegu augmentacji zaopatrzonego pacjenta w komplet uzupełnień tymczasowych osiadających, przygotowanych przed ekstrakcjami. Po 6 miesiącach przystąpiono do części implantologicznej, polegającej na wprowadzeniu 10 wszczepów wewnątrzkościowych Bego (Denon Dental) w pozycjach: 12, 13, 14, 15, 22, 25, 27, 44, 45, 46. W okolicy 13-15 z powodu niewystarczającej ilości tkanki kostnej zaplanowano wykonanie zabiegu sinus liftingu otwartego, natomiast w okolicy 25 i 27 – sinus liftingu zamkniętego.

Wszystkie wszczepy Bego uzyskały stabilizację pierwotną przekraczającą 30 Ncm. Założono śruby zamykające, a okolicę pozabiegową zaopatrzono szwami zbliżającymi monofilamentowymi 5-0. Wykonano RTG kontrolne, które wykazało prawidłowe spozycjonowanie wszczepów. Jako uzupełnienie tymczasowe zastosowano protezy częściowe osiadające.

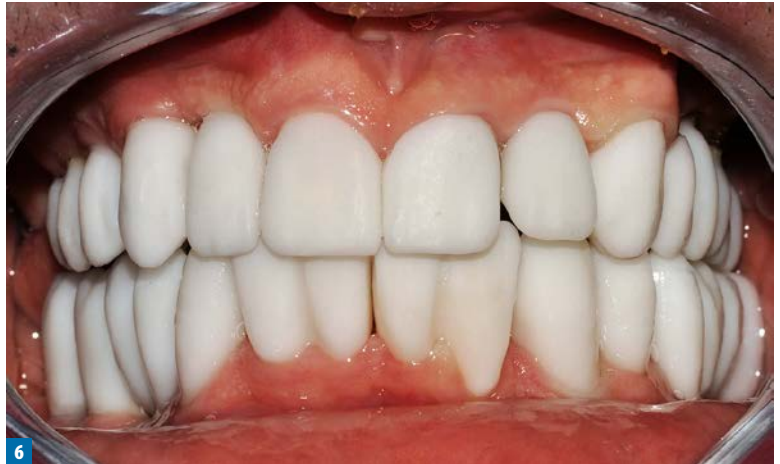Po 3 miesiącach przystąpiono do badania periodontologicznego, które wykazało brak dziąsła zrogowaciałego występującego w okolicy implantów 44-46. Zdecydowano o wykonaniu przeszczepu nabłonkowego z podniebienia w celu poszerzenia strefy dziąsła zrogowaciałego. W znieczuleniu nasiękowym Citocartin 100 wypreparowano przeszczep z podniebienia i wszyto w łożo biorcze w okolicy 44-46. Okolicę pozabiegową zaopatrzono szwami zbliżającymi węzłkowymi oraz membranami PRF.

Po okresie pełnego wygojenia wynoszącym 3 miesiące od przeszczepu w żuchwie przystąpiono do części protetycznej. Odsłonięto implanty, rozcięto stary most w żuchwie, doszlifowano filary i pobrano wyciski pod mosty tymczasowe wykonane metodą CAD/CAM z materiału PMMA. Założono łuk twarzowy SAM III Axioquick. Prowizorium gabinetowe wykonano z materiału Structur A2 (Voco) i zacementowano na cemencie tymczasowym Premier Implant Cement (Premier). Po 4 dniach oddano w użytkowanie mosty cyrkularne tymczasowe frezowane z PMMA, również wklejone na cemencie tymczasowym Premier Implant Cement i dokręcone okluzyjnie do implantów z siłą 20 Ncm. Wykonano korektę zgryzową, sprawdzono kontakty okluzyjne, artykulację oraz przeprowadzono rozmowę z pacjentem odnośnie do oczekiwań estetycznych względem ostatecznej pracy protetycznej. Po okresie adaptacji wynoszącym 3 miesiące pobrano wyciski transferowe metodą łyżki indywidualnej otwartej, dwuwarstwowo, jednocześnie materiałem Aquasil Ultra LV i Soft Putty (Dentsply). Zarejestrowano zgryz metodą sekwencyjną materiałem Regidur (Bisico), oraz założono łuk twarzowy.

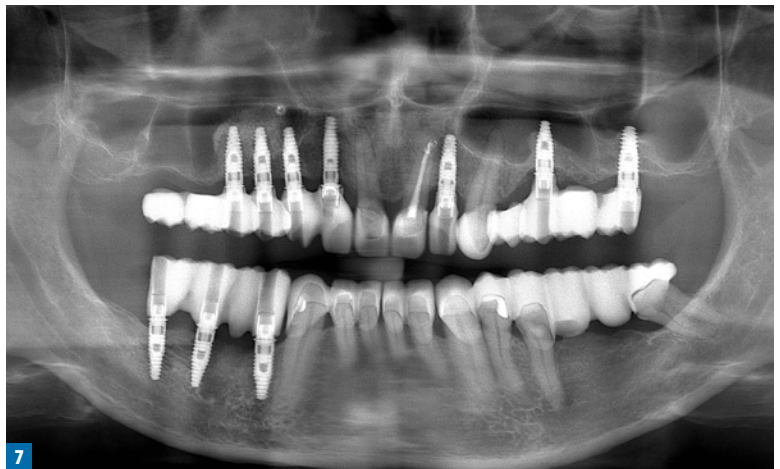Na kolejnej wizycie w obecności technika sprawdzono szczelność podbudowy wykonanej z PMMA zawierającym kontrast RTG, zniesiono przedkontakty okluzyjne oraz dobrano kolor i poznano oczekiwania estetyczne pacjenta.

Gotowe korony na implantach dokręcono okluzyjnie z siłą 30 Ncm, korony na zębach 11, 21, 23 oraz mosty w żuchwie 33-38, 31-32, 41-43 zacementowano na cemencie ostatecznym Fuji Plus (GC).

Sprawdzono zgryz, artykulację i fonetykę, praca całkowicie spełniała oczekiwania estetyczne pacjenta. Wyznaczono termin kontroli na następną dzień,



**Fot. 6.** Podbudowa wykonana z materiału PMMA zawierającego kontrast RTG w celu sprawdzenia szczelności przylegania



**Fot. 7.** Zdjęcie ortopantomograficzne wykonane z założoną podbudową PMMA zawierającą kontrast RTG

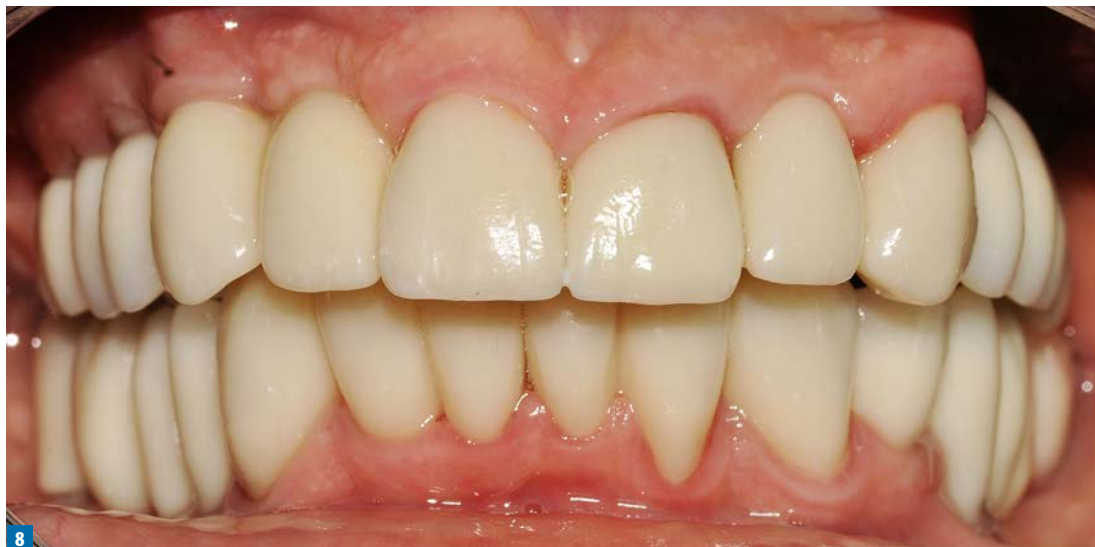po 7 dniach, a następnie co 6 miesięcy od oddania w użytkowanie pracy ostatecznej.

Część protetyczna wykonana została w Laboratorium Protetyczno-Ortodontycznym SmileLab inż. tech. dent. Karol Pudło.

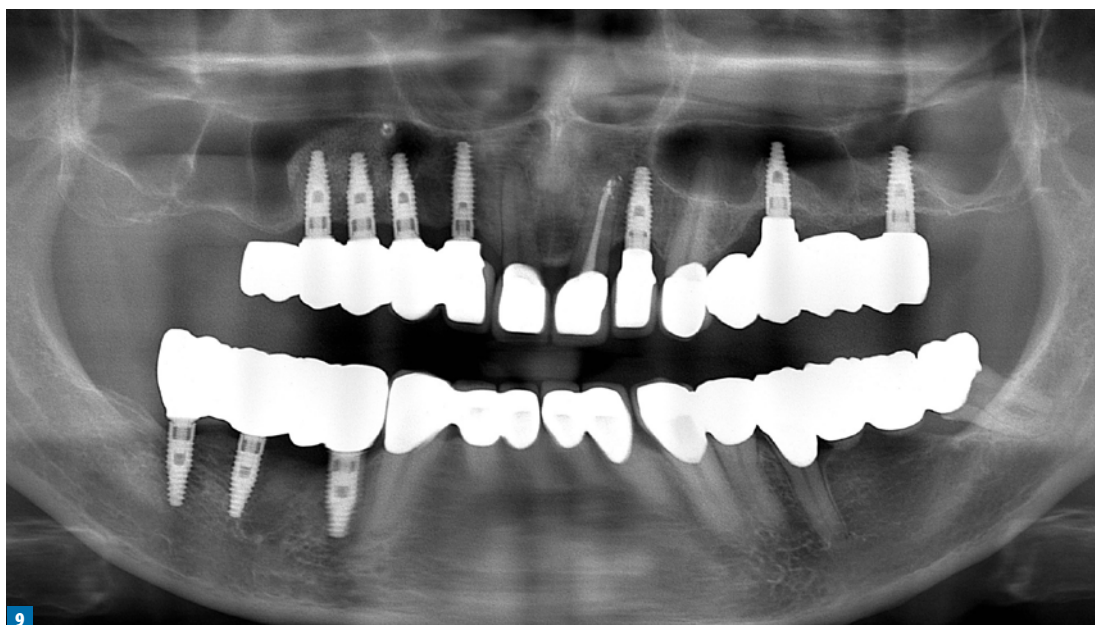## Omówienie

Cel leczenia w nowoczesnej stomatologii implantologicznej zmienił się z odzyskiwania funkcji żucia na odzyskiwanie zarówno estetyki, jak i funkcji utraconego zęba. Również dzięki wprowadzeniu technologii CAD/CAM możliwe jest teraz, aby odbudowa implantoprotetyczna była w harmonii z otaczającym uzębieniem. W rzeczywistości technologia CAD/CAM pozwala lekarzowi zaprojektować ulepszoną konfigurację dla każdego indywidualnego przypadku, tworząc anatomicznie idealny filar (7).

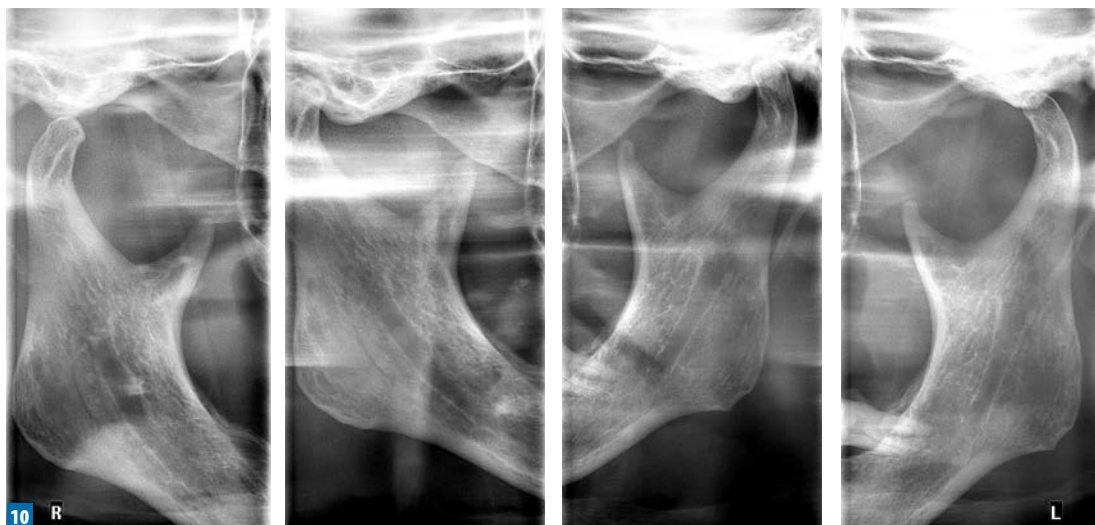Mając do czynienia z pacjentem, który zgłasza się do stomatologa po pomoc, lekarz powinien nieustannie się szkolić i wykorzystywać nowe technologie, ►



**Fot. 8.** Mosty i korony na podbudowie z tlenku cyrkonu



**Fot. 9.** Zdjęcie ortopantomograficzne wykonane po osadzeniu i przykręceniu mostów oraz koron



**Fot. 10.** Zdjęcie stawów skroniowo-żuchwowych w zwarcie i rozwarciu wykonane po przeprowadzonym leczeniu implantoprotetycznym

▶ które precyzją wykonania oraz właściwościami fizykochemicznymi są w stanie skutecznie rehabilitować skomplikowany układ stomatognatyczny (2).

Natychmiastowa adaptacja zwiększa zadowolenie pacjenta i zachowuje architekturę dziąseł wokół implantów. Jednak w stomatologii analogowej pacjenci często musieli czekać przez dłuższy czas w klinice, dopóki nie zostaną przygotowane prowizoryczne uzupełnienia z ostatecznych wycisków uzyskanych po umieszczeniu implantu lub wykorzystane zostaną prefabrykowane osłony prowizoryczne. Była to główna wada polegająca na tym, że prowizoryczne uzupełnienia mogą być wykonane w ostatecznej formie dopiero po zakończeniu operacji, ponieważ prawie niemożliwe było umieszczenie implantów zgodnie z planem bez dostępnej obecnie technologii. Dzięki pomocy cyfrowej stomatologii w postaci tomografii komputerowej CBCT, skanera wewnątrzustnego i technologii CAD/CAM mamy możliwość wprowadzenia leczenia o najwyższej dokładności i nowoczesnych standardach (1).

**Piśmiennictwo**

1. Chul Oh K., Kim J.H., Woo C.W. et al.: *Accuracy of Customized Prefabricated Screw-Type Immediate Provisional Restorations after Single-Implant Placement.* „J Clin Med”, Apr 2019, 8 (4), 490.
2. Kłosiński P., Pluta K., Munk J. i wsp.: *PEEK – termoplastyczny materiał ery postcykonowej w protetyce stomatologicznej.* „Stomatologia”, 2016, 7-8.
3. Rodríguez Moreno A., Ortiz Magdaleno M., Muñoz Islas M. et al.: *Postextraction Alveolar Preservation and Use of the Crown of the Extracted Tooth as a Temporary Restoration.* „Case Rep Dent”, 2019.
4. Gujjari A.K., Bhatnagar V.M., Basavaraju R.M.: *Color stability and flexural strength of poly (methyl methacrylate) and bis-acrylic composite based provisional crown and bridge auto-polymerizing resins exposed to beverages and food dye: An in vitro study.* „Indian J Dent Res”, 2013, 24, 172-7.
5. Abdullah A.O., Pollington S., Liu Y.: *Comparison between direct chairside and digitally fabricated temporary crowns.* „Dental Materials Journal”, 2018, 37 (6), 957-963.
6. Jeong K.W., Kim S.H.: *Influence of surface treatments and repair materials on the shear bond strength of CAD/CAM provisional restorations.* „J Adv Prosthodont”, 2019, 11, 95-104.
7. Borgonovo A.E., Rigaldo F., Battaglia D. et al.: *Digital Device in Postextraction Implantology: A Clinical Case Presentation.* „Case Rep Dent”, 2014, 327-68.

1 Duda Clinic College of Dental Medicine  
40-748 Katowice, ul. Pawła Kołodzieja 8  
2 Zakład Chorób Przyzębia i Błony Śluzowej Jamy Ustnej  
Katedry Stomatologii Zachowawczej z Endodoncją  
Śląski Uniwersytet Medyczny w Katowicach  
41-800 Zabrze, Plac Traugutta 2

reklama






<b>CURRICULUM IMPLANTOLOGII MAŁOINWAZYJNEJ</b> Katowice	<b>CURRICULUM GNATOIMPLANTOLOGICZNE</b> Katowice
<b>CURRICULUM IMPLANTOPROTE- TYCZNE</b> Katowice	<b>CURRICULUM PERIOIMPLANTOLOGICZNE</b> Katowice
<b>CURRICULUM CHIRURGII PRZED- IMPLANTACYJNEJ</b> Katowice	<b>MISTRZOWSKI STAŻ IMPLANTOLOGICZNY</b> Katowice

**CONTINUING DENTAL EDUCATION**

PACJENCI LIVE | SZKOLENIE TEORETYCZNE | WARSZTATY HANDS- ON

CZYNNA ASYSTA  
SAMODZIELNE IMPLANTACJE



dr n. med. Mariusz Duda od 21 lat na rynku szkoleniowym

**zima 2021 / wiosna 2021**

www.collegedudaclinic.com  
info@college.dudaclinic.com  
tel. +48 888 751 187

**grupy 4-6 osobowe**

**Rejestracja on-line**

**www.collegedudaclinic.com**