

Dott. **Emiliano Ferrari**, Odt. **Luca Cattin**, Odt. **Emanuele Giunchi**

Overdenture

– pełna procedura z Rhein'83

Obecnie w najbardziej rozwiniętych społecznościach problem występowania edentulizmu pod względem procentowym ma tendencję do zmniejszania się ze względu na zwiększoną prewencję i łatwiejszy dostęp do leczenia, ale w wartościach bezwzględnych liczba pacjentów bezzębnych w praktyce klinicznej (z uzębieniem reszkowym) ma tendencję wzrostową w wyniku postępującego starzenia się samej populacji.

Najprostszym i najtańszym rozwiązaniem w leczeniu bezzębia jest wykonanie dla pacjenta ruchomych, całkowitych protez osiadających. Stabilność tych protez jest związana z ich prawidłową budową i niektórymi indywidualnymi czynnikami, które operator musi uwzględnić, ale które nie zawsze działają na korzyść ostatecznego rozwiązania.

Czasami zachodzi potrzeba dodania elementów retencyjnych do protez, które, skutecznie modyfikując projekt, tworzą utrzymanie, przy wykorzystaniu zachowanych korzeni lub wprowadzonych implantów, w celu zbudowania elementów retencyjnych. Kiedy możliwe jest wykorzystanie korzeni, te specjalnie potraktowane (wstępnie przygotowane) mogą być nośnikiem bezpośrednich lub indywidualnych patryc retencyjnych. Ponadto korzenie gwarantują utrzymanie pewnej części wrażliwości proprioceptywnej, a także skutecznie spowalniają resorpcję kości.

W tym przypadku klinicznym zilustrujemy krok po kroku realizację protezy typu overdenture dla żuchwy na zachowanych korzeniach zębów, badając zarówno aspekty kliniczne, jak i techniczne rozwiązania protetycznego.

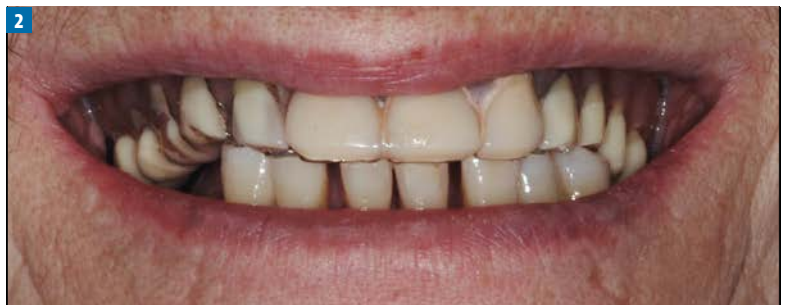Opis przypadku

Pacjentka T.E., 79-letnia, bezzębna w bocznych odcinkach żuchwy, z uzębieniem reszkowym w górnym łuku zębowym.

Pacjentka poprosiła lekarza dentystę o przywrócenie estetyki i funkcji, rehabilitację łuków zębowych oraz wykonanie rozwiązania bez konieczności zastosowania implantów (wyłącznie ze względów ekonomicznych). W wywiadzie wydawało się, że na zdrowie pacjentki nie ma wpływu żadna patologia ogólnoustrojowa. Pacjentka nie pali papierosów.



1
fot. archiwum autorów



2

W badaniu pozaustnym widoczna była utrata wymiaru pionowego, co ujawnia obecność zmarszczek oraz niedoskonałości estetyczne związane z odwrotnym układem linii uśmiechu (fot. 1 i 2).

Wewnątrzustne badanie fizykalne i oceny badań radiologicznych pokazały, że zęby w łuku szczęki kwalifikują się do ekstrakcji, podczas gdy niektóre w szczęce dolnej zachowują wystarczającą jakość stabilizacji korzeni, aby zapewnić ich przetrwanie w jamie ust- ▶

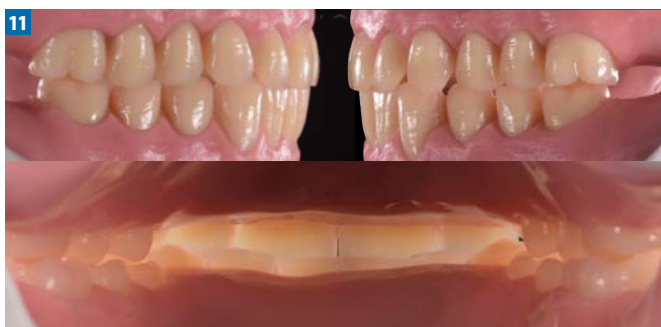
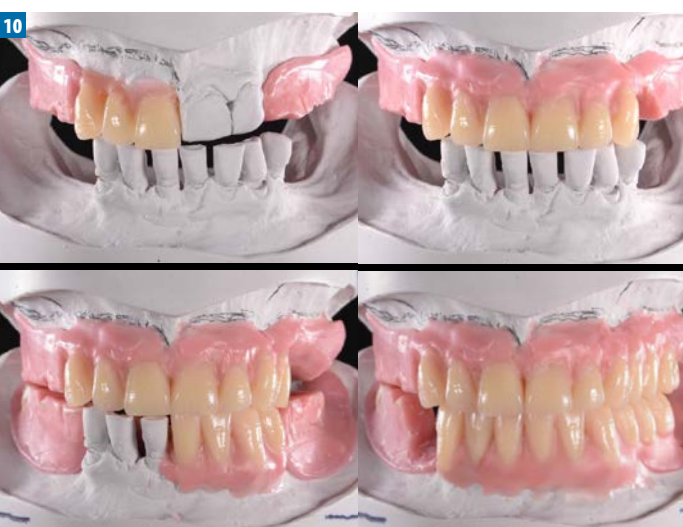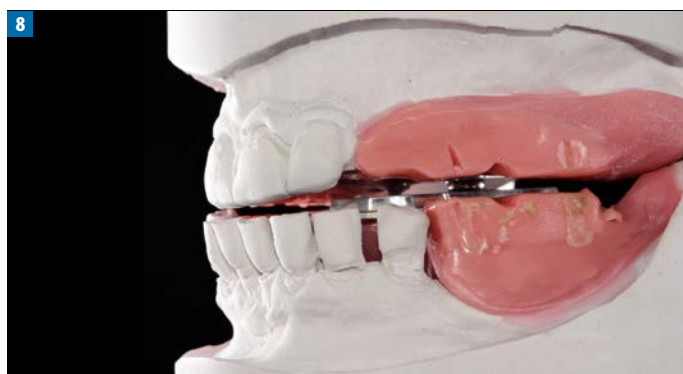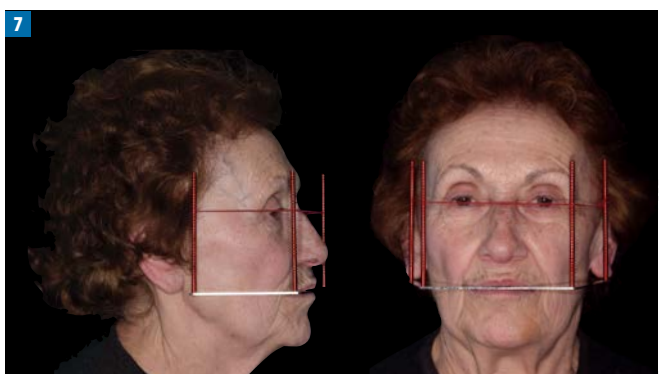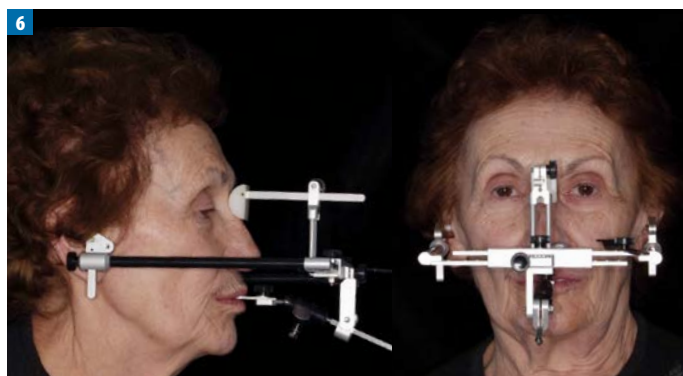
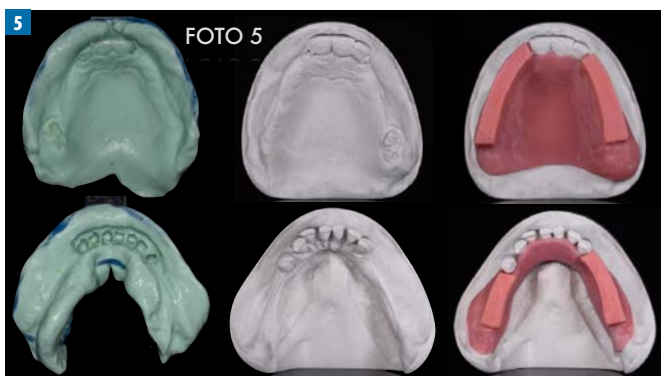
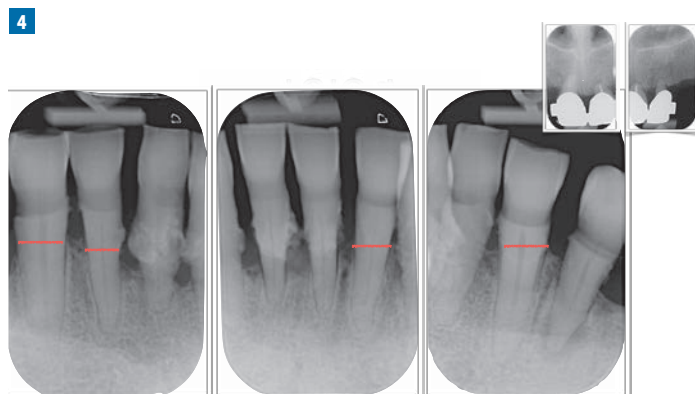
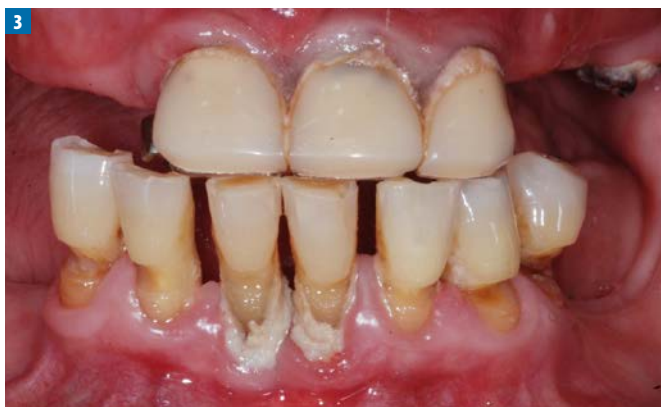TITLE: Overdenture – a full procedure with Rhein'83

STRESZCZENIE: Wykonanie protezy overdenture u pacjenta z brakami zębowymi w bocznych odcinkach żuchwy i z uzębieniem reszkowym w górnym łuku zębowym.

SŁOWA KLUCZOWE: overdenture, bezzębie

SUMMARY: Fabrication of an overdenture for a patient with missing teeth in the lateral sections of the mandible and residual dentition in the upper dental arch.

KEYWORDS: overdenture, edentulism



- nej. W szczególności elementy 43, 42, 32, 33 uznano za możliwe do zachowania.

Dlatego projekt terapeutyczny obejmował budowę dwóch protez całkowitych opartych na błonie śluzowej, ale w żuchwie protezę dodatkowo miały wspomagać 4 korzenie z zatrzaskami protetycznymi w celu zapewnienia retencji (fot. 3 i 4).

W pierwszej sesji klinicznej wykonano dwa wyciski z alginianu za pomocą łyżek wyciskowych wspomaganych na obrzeżu woskiem. Uzyskano z nich dwa modele gipsowe w celu przygotowania wzorników woskowych do rejestrowania relacji międzywzrostkowych (fot. 5). Równoległe z rejestracją wzorników, za pomocą łuku twarzowego, określono pozycję szczęki górnej zgodną z płaszczyzną Campera (fot. 6 i 7). Relację centralną określono za pomocą wykresu łuku gotyckiego, aby wyeliminować zakłócenia związane z pamięcią mięśniową (fot. 8 i 9).

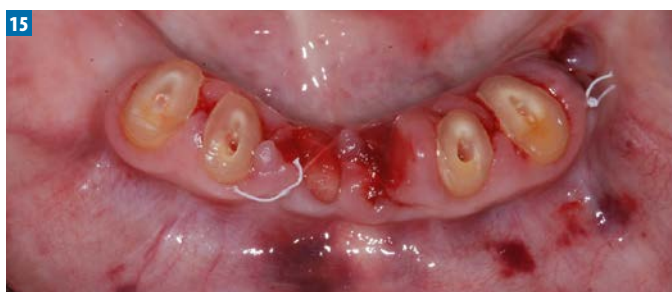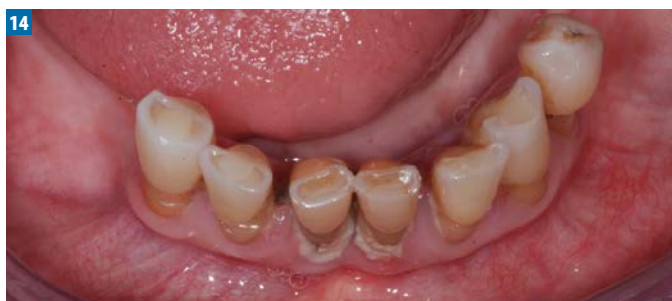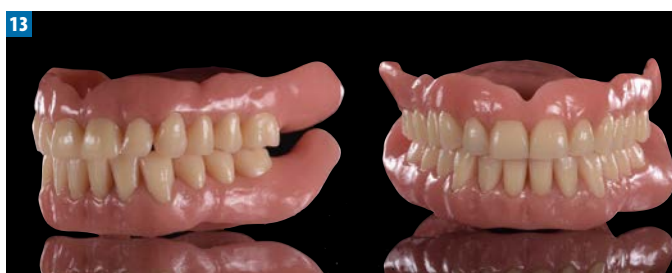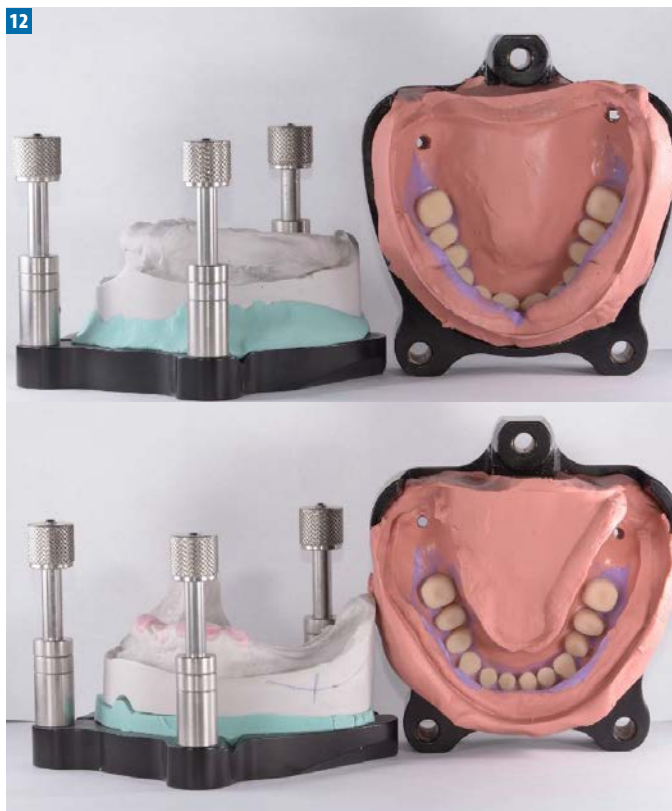Po prawidłowym ustawieniu modeli w artykulatorze i analizie informacji rozpoczęła się faza montażu zębów w protezach tymczasowych przed ekstrakcją, która została wykonana zgodnie z metodą prof. Gerbera (fot. 10 i 11).

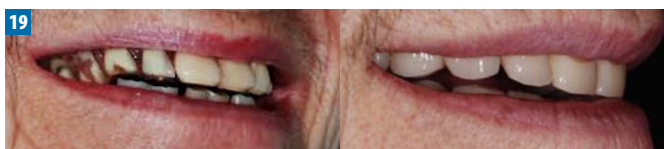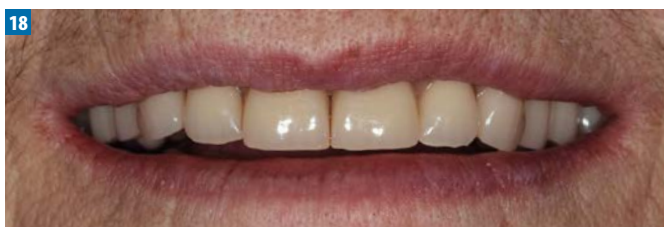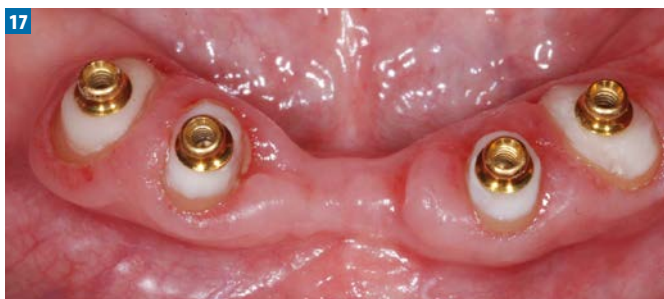
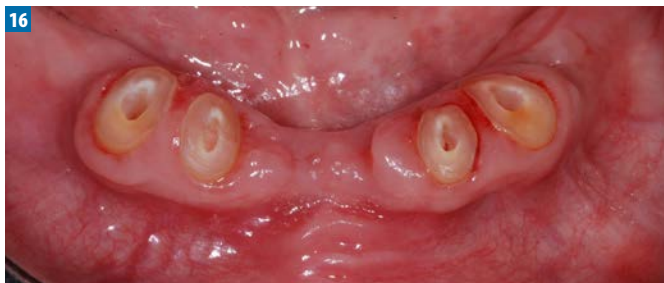Po ustawieniu pełnych łuków zębowych protezy zostały przekształcone w szablony z żywicy za pomocą wertykulatora, a po wykończeniu i wypolerowaniu przekazane do gabinetu w celu kontroli (fot. 12 i 13).

Wstępna faza protezowania odbyła się w dwóch różnych terminach. Podczas pierwszej fazy usunięto wszystkie uszkodzone korzenie, a pozostawiono nadające się do utrzymania protezy po leczeniu endodontycznym. Pacjentowi oddano protezy w pierwszej fazie w celu adaptacji tkanek miękkich, bez elementów retencyjnych (fot. 14 i 15).

Drugą wizytę zaplanowano po upływie dwóch tygodni, aby usunąć szwy i przygotować kanały w zachowanych korzeniach wiertłem Moser (fot. 16 i 17).

Podczas tej sesji patryce Pivot OT Equator zostały zacementowane przy pomocy samoutwardzalnego cementu kompozytowego (Ot Cem), z dbałością o pozostawienie osłony z kompozytu na odsłoniętych powierzchniach korzeni i prawidłowym wykończeniu nadmiarów. Dolna proteza została założona na zatrzaski OT Equator, aby umożliwić prawidłowe dostosowanie układu. Wybór cementowania patryc podczas drugiej wizyty jest podyktowany potrzebą oczekiwania na obkurczenie tkanek i jest związany z preparatami stosowanymi w celu wyeliminowania stanu zapalnego. Ten czas stabilizacji odsłania dodatkową część korzenia, która jest usuwana przed umieszczeniem patryc w profilu przygotowanego korzenia. ►





Pacjentka otrzymała instrukcje dotyczące higieny wokół elementów retencyjnych, które należy pod każdym względem odpowiednio oczyszczać, aby zmniejszyć zjawisko stanów zapalnych kieszonek dziąsłowych. W ten sposób rozpoczęła się faza adaptacji pacjentki do nowego wymiaru pionowego i do protez (tylko z oparciem na błonie śluzowej), które będą okresowo sprawdzane za pomocą masy ujawniającej dopasowanie do podłoża w celu usunięcia wszelkich odleżyn. Podczas kontroli korygowane są także nieprawidłowe kontakty okluzyjne, które pacjent ujawnia w czasie funkcji żucia.

Po odpowiednim okresie adaptacji (w tym przypadku sześć tygodni), kiedy kontakty okluzyjne i harmonia z tkankami błony śluzowej zostaną uznane za optymalne, powstaje ostateczna proteza (fot. 18 i 19).

Pierwszym krokiem jest uzyskanie aktualnych duplikatów protez tymczasowych z żywicy przy użyciu formy silikonowej. Te duplikaty będą służyć jako indywidualne łyżki wyciskowe, umożliwiające wykonanie wycisków z maksymalną precyzją ze względu na zmniejszoną ilość materiału wyciskowego i jednocześnie będą wskaźnikami proporcji międzywzrostkowych (w rozmiarze pionowym, relacji centralnej, układzie zgryzu) potwierdzonych przez funkcjonalność układu w jamie ustnej, bez utraty wcześniej zebranych informacji (fot. 20 i 21).

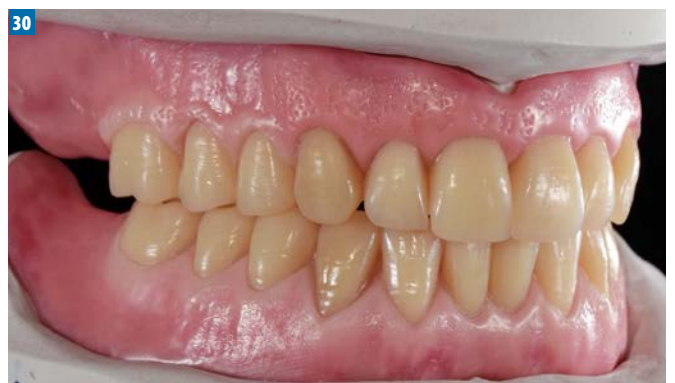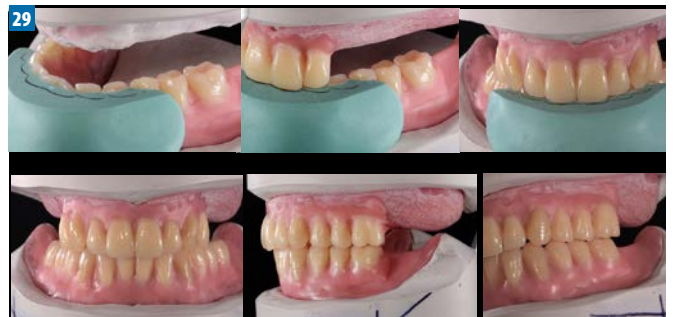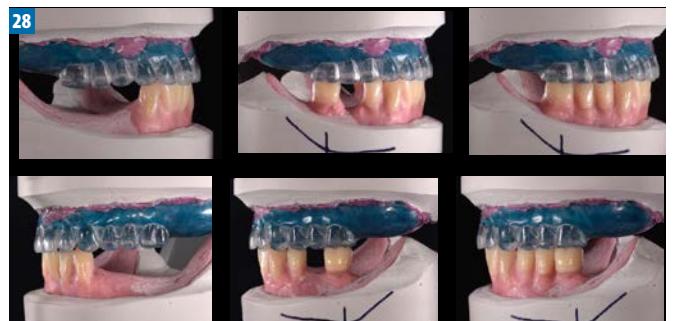
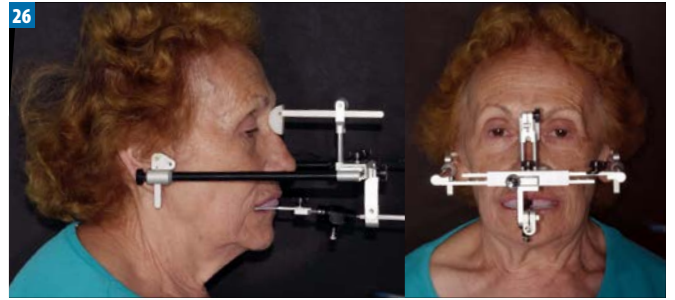
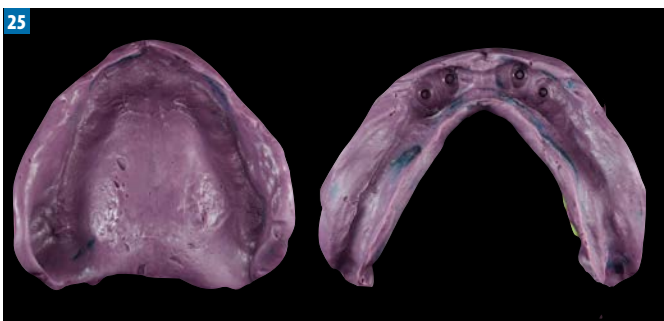
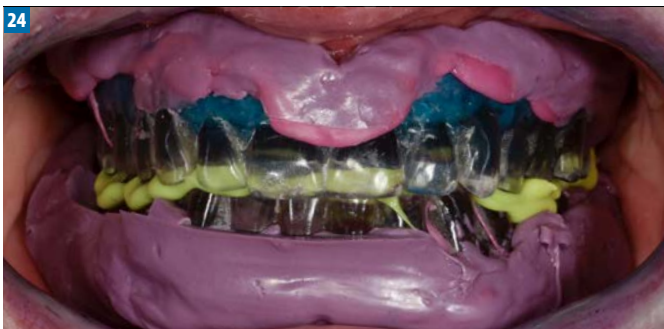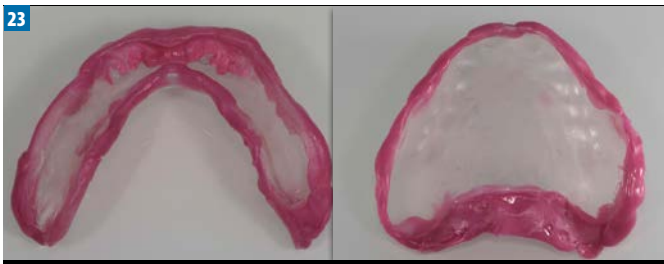
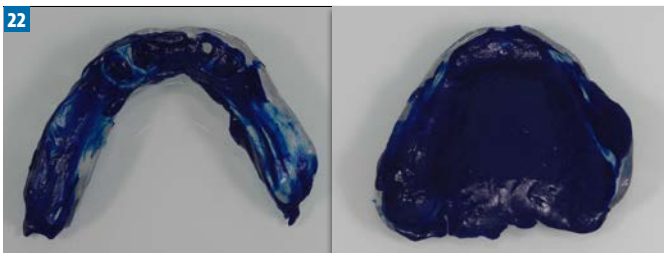
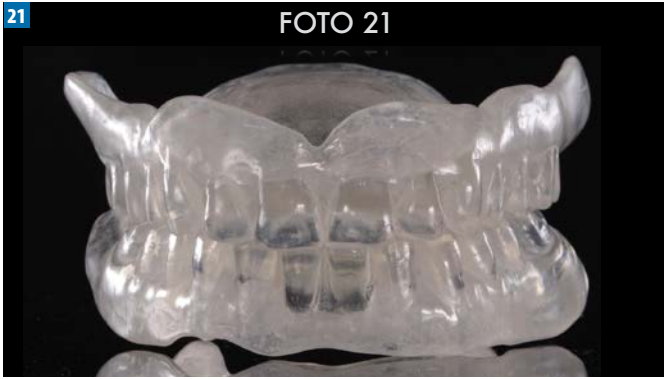
Precyzja duplikatów jest weryfikowana za pomocą masy kontrolnej w celu korygowania obszarów o nadmiernej kompresji (fot. 22). Przed wyciskiem są one obłożone materiałem termoplastycznym, aby skorygować wszelkie niedociągnięcia, przedłużyć lub ostatecznie ustalić zasięg krawędzi (fot. 23).

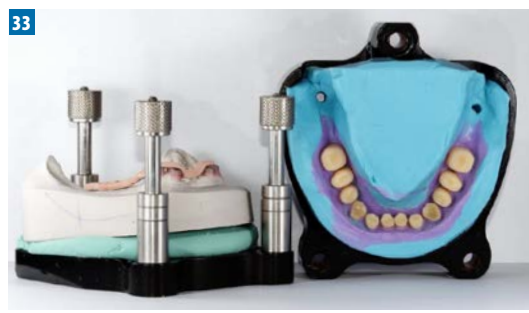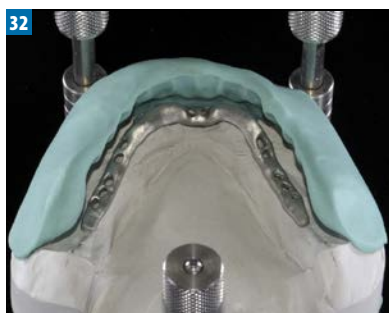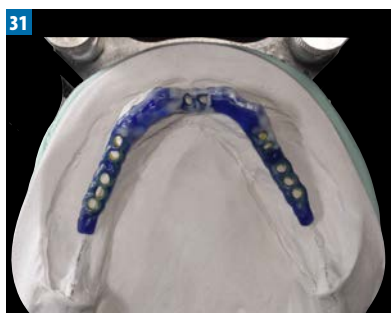
Do ostatecznego wycisku stosuje się masę polieterową, a potwierdzenie prawidłowej relacji powierza się masie silikonowej do rejestracji zwarcia (fot. 24 i 25). Zastosowanie „nowego” łuku twarzowego uzupełnia zbiór informacji do ponownego złożenia pracy w artykulatorze (fot. 26 i 27).

Pierwszy etap ustawiania zębów to montaż łuku dolnego (układ Gerbera) i umieszczenie dolnej szóstki – pierwszego elementu – w najgłębszej części grzbietu żębodolowego (fot. 28).

Podczas budowy górnego łuku stosuje się tymczasową maskę silikonową, aby zmodyfikować niektóre szczegóły estetyczne dotyczące ułożenia grupy czołowej, a układ relacji jest stabilizowany metodą kontaktów międzyzębowych (fot. 29). Kompletny montaż jest zakończony, scharakteryzowany i gotowy do wymiany na żywicę akrylową (fot. 30).

Przed przekształceniem ostatecznego zestawu w trzon z żywicy akrylowej wykonuje się zbroje-





- ▶ nie wzmacniające, które zostanie włączone w dolny trzon protezy. Konstrukcja jest wykonana techniką traconego wosku przy użyciu kształtek z systemu Rhein'83 przeznaczonych do odlewania (fot. 31).

Zaleca się wykonanie z metalu struktury wzmacniającej wewnątrz protez z żywicy akrylowych, które wykorzystują elementy retencyjne, ponieważ mają one tendencję do tworzenia w rejonie zatrząsków osłabionych przestrzeni, w których proteza może pękać. Oczywiście konstrukcja tej struktury musi uwzględniać dostępną przestrzeń protetyczną, a także zapewniać miejsce dla pojemników na matryce. W tym celu przydatne jest wykonanie kontrolnej maski silikonowej do sprawdzania przestrzeni roboczej (fot. 32).

W nowoczesnym laboratorium do wykonania trzonów protez z żywicy akrylowej służy wertykulator (fot. 33). Gotowa proteza jest teraz przygotowana do wprowadzenia na podłoże protetyczne i połączenia z elementami retencyjnymi (fot. 34).

Wybierając użycie standardowych elementów retencyjnych, które są wprowadzane w przygotowane korze-

nie, należy wziąć pod uwagę wszelkie niedogodności związane z nierównościami. Orientacja części retencyjnej jest związana z kierunkiem preparacji samego korzenia (w przeciwieństwie do tego, co dzieje się z odlewanyymi patrycami, które można dowolnie zorientować). Kiedy tor wprowadzenia jednego korzenia lub większej liczby korzeni kontrastuje z osią wprowadzania protezy w pewnych, niewielkich granicach, sprężysty charakter tych połączeń ma tendencję do kompensowania problemu. W przypadkach istotnej rozbieżności można zastosować Smart Box – pojemnik żyroskopowy z auto-nastawną, tytanową strukturą wewnętrzną, która może kompensować rozbieżności do 50 stopni (fot. 35).

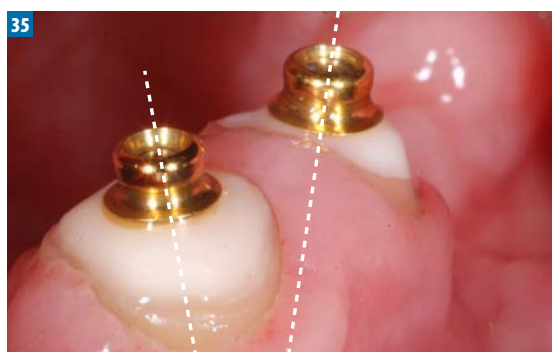
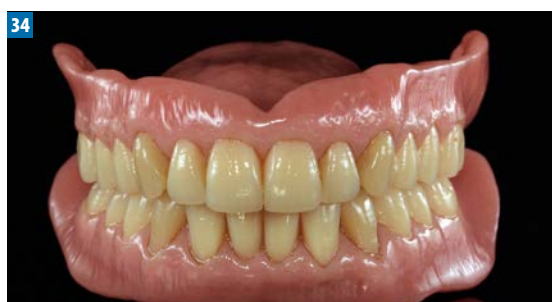W danym przypadku zastosowano dwa standardowe pojemniki na zatrząski w pozycji kłów i dwa „inteligentne” pojemniki na siekacze boczne, które były bardzo wychylone przedsionkowo w stosunku do wybranej osi wprowadzania (fot. 36). Smart Box jest używany dokładnie tak samo jak pojemniki standardowe, zwracamy uwagę wyłącznie na wprowadzenie w pojemnik i na patrycę specjalnie zaprojektowanej (czarnej) uszczelki systemowej o nieco większym rozmiarze od klasycznej matrycy, aby zabezpieczyć mechanizm żyroskopowy przed żywicą akrylową, którą montujemy pojemnik – zabieg ten nie stanowi problemu w warunkach klinicznych i laboratoryjnych.

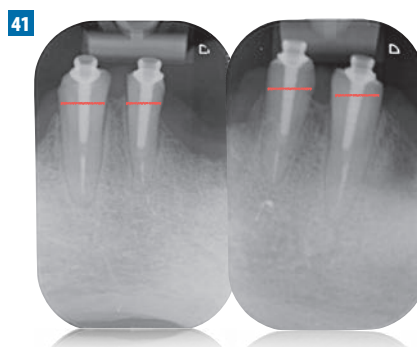
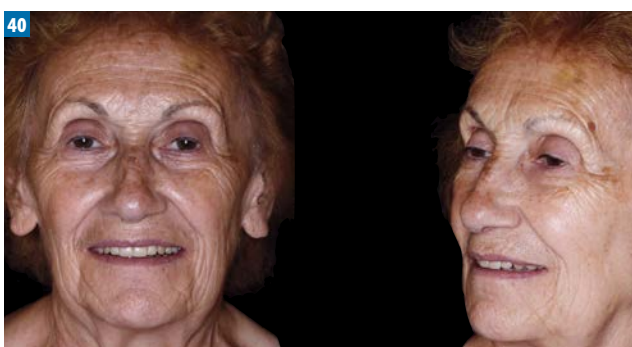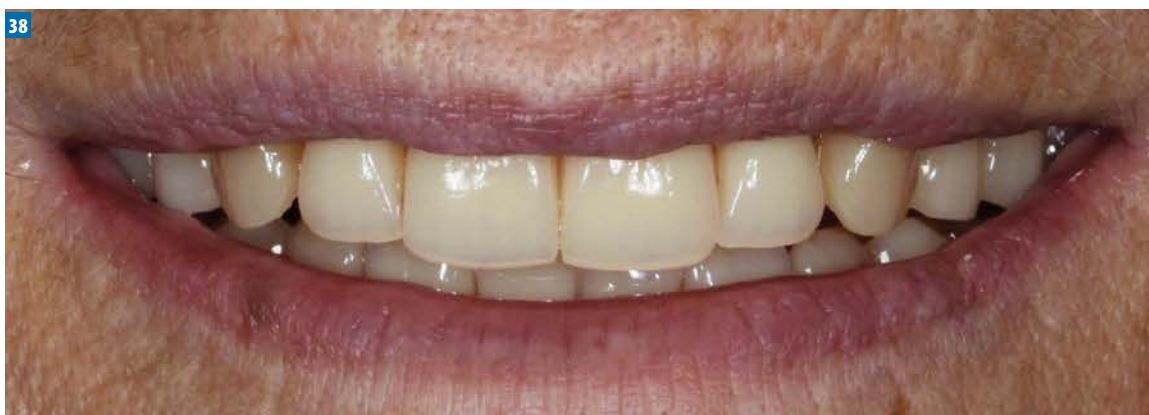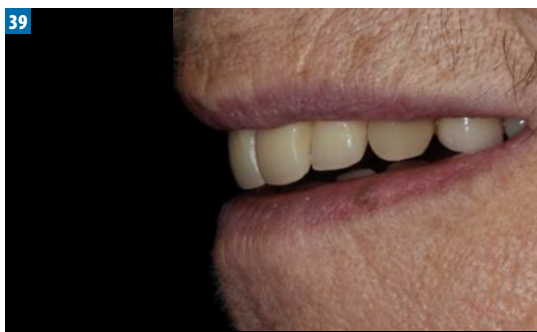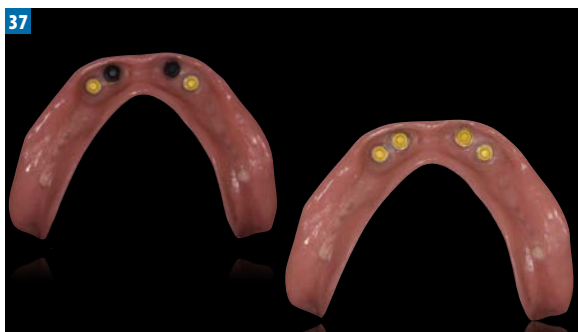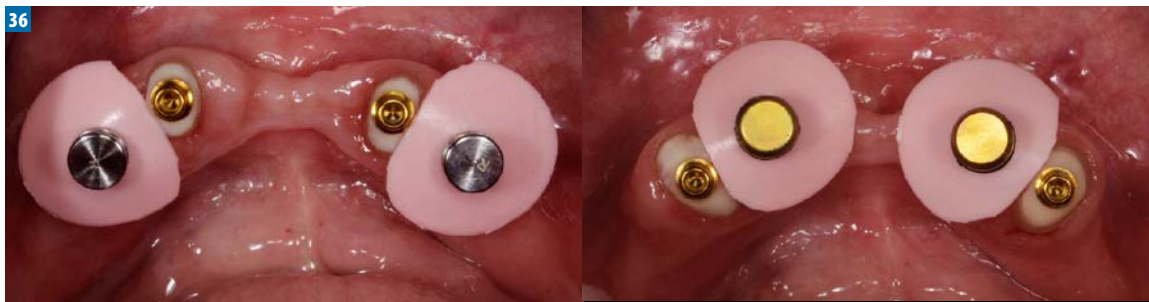Możliwe jest również wykonanie protezy w laboratorium z zamocowaniem matryc (skutecznie pomijając fazę adaptacji w jamie ustnej), zwracamy wtedy uwagę podczas wycisku na użycie odpowiednich transferów, aby odtworzyć na modelu roboczym z optymalną precyzją lokalizację patryc zatrząsków (fot. 37).

Ostateczna proteza zostaje dostarczona do gabinetu. Wykorzystując wszystkie informacje zawarte w protezach tymczasowych, które pacjentka mogła funkcjonalizować w trakcie żucia, i przestrzegając ich, ostateczne protezy są wykonane optymalnie (fot. 38-40).

Podsumowanie

Wynik pod względem estetyki i funkcji jest zadowalający, a wsparcie na korzeniach jest zrównoważone. Należy pamiętać, że ten rodzaj rehabilitacji można





uznać za „ewolucyjny”, ponieważ jest w stanie przetrwać jako rozwiązanie protetyczne, z odpowiednimi dostosowaniami, po utracie jednego korzenia lub większej liczby korzeni. To sprawia, że protezy typu overdenture na zachowanych korzeniach zębów (fot. 41) są pierwszym wyborem z korzystnym stosunkiem kosztów do wartości protetycznej, kiedy możliwe jest utrzymanie w wyrostku zębodołowym jednego korzenia lub większej liczby korzeni. ■

*Informacje kliniczne i laboratoryjne dotyczące systemu retencyjnego Rhein'83 zapewnia Centrum Edukacyjne firmy Holtrade.
konsultacje@holtrade.pl
www.holtrade.pl*

Oprac. i tłum. lic. st. tech. dent. Paweł Matusiak